

## بررسی مرفومتريک بافت بيضه به دنبال تجویز آل-کارنیتین در موش صحرایی دیابتیک مدل استرپتوزوتوسین

قاسم سازگار<sup>۱</sup>، وحید ابراهیمی<sup>۱</sup>، محمد جواد سعیدی بروجنی<sup>۱</sup>، شبنم محمدی<sup>۱\*</sup>، رامین سلیم نژاد<sup>۱</sup>

### چکیده

**مقدمه:** با توجه به اینکه دیابت اثر سویی بر پدیده اسپرماتوژنز و باروری مرد دارد، هدف از مطالعه حاضر بررسی اثر تجویز آل-کارنیتین بر فرایند اسپرماتوژنز و ساختار بیضه موش‌های صحرایی دیابتیک مدل استرپتوزوتوسین بوده است. **روش‌ها:** در این مطالعه تجربی ۱۵ سر موش صحرایی به‌طور تصادفی به ۳ گروه تقسیم شدند: گروه اول، گروه کنترل که سیترات بافر را دریافت می‌کنند؛ گروه تجربی دوم، موش‌های دیابتیک بودند که روزانه دوز ۴۰ mg/kg آل-کارنیتین را به مدت ۱۶ روز دریافت می‌کنند. گروه تجربی سوم، موش‌های دیابتیک بود که آل-کارنیتین دریافت نمی‌کردند. بعد از گذشت ۱۶ روز بررسی مرفومتريک انجام شد. همچنین، اندکس وزن بیضه به‌دست آمد. سپس داده‌ها با استفاده از نرم افزار SPSS و آزمون آماری ANOVA آنالیز شد.

**یافته‌ها:** در مقاطع بیضه موش‌های دیابتیک از هم گسیختگی لایه اول سلول‌های اسپرم‌ساز و تغییر شکل لوله‌های اسپرم‌ساز مشاهده گردید. آنالیز آماری اختلاف معنی‌داری را بین اندازه قطر لوله‌های سمینفر در گروه کارنیتین نسبت به گروه‌های دیگر نشان داد ( $P < 0.05$ ). اختلاف معنی‌داری در وزن موش‌ها بین گروه کنترل و گروه‌های دیابتی وجود داشت ( $P < 0.001$ ). همچنین بیشترین نسبت اندکس وزن بیضه در گروه کنترل مشاهده گردید ( $P < 0.05$ ). **نتیجه‌گیری:** یافته‌های مطالعه پیش رو نشان داد که تجویز کوتاه مدت آل-کارنیتین بر قطر و ضخامت مجاری اسپرم‌ساز بیضه اثر گذار است. لذا ممکن است درمان با آل-کارنیتین باعث بهبود در فرایند اسپرماتوژنز مردان دیابتی شود.

**واژگان کلیدی:** دیابت، موش صحرایی دیابتی، آل-کارنیتین، بیضه

۱- گروه علوم تشریحی و بیولوژی سلولی دانشکده پزشکی، دانشگاه علوم پزشکی مشهد، مشهد، ایران

۲- مرکز تحقیقات التهاب نروژنیک، دانشگاه علوم پزشکی مشهد، مشهد، ایران

\* **نشانی:** خراسان رضوی، مشهد، میدان آزادی، دانشگاه علوم پزشکی مشهد، دانشکده پزشکی، گروه علوم تشریح و بیولوژی سلولی،

تلفکس: ۰۵۱۳-۸۰۰۲۴۸۴، پست الکترونیک: mohammadish881@mums.ac.ir

تاریخ پذیرش: ۱۳۹۳/۰۸/۲۷

تاریخ درخواست اصلاح: ۱۳۹۳/۰۸/۱۵

تاریخ دریافت: ۱۳۹۳/۰۷/۰۸

## مقدمه

ديابت یکی از شایع‌ترین اختلالات درون‌ریز است که به علت نقص در تولید انسولین و یا مقاومت به آن ایجاد می‌شود [۱]. مطالعات اپیدمیولوژیک نشان می‌دهد که ۱۰ درصد مردم جهان به این بیماری مبتلا هستند [۲]. ديابت بر عملکرد و ساختارهای مختلف بدن از جمله چشم، کلیه و عروق تاثیر گذار است [۳]. یکی از ساختارهایی که تحت تاثیر آثار سوء ديابت قرار می‌گیرد، دستگاه تولید مثل مذکر می‌باشد که از مهم‌ترین آنها می‌توان به کاهش سطح تستوسترون، تحلیل غدد ضمیمه جنسی و کاهش میل و رفتارهای جنسی [۴-۶]. اشاره کرد. ديابت همچنین بر اسپرماتوزنر تاثیر گذاشته و مطالعات بسیاری به کاهش حرکت اسپرم، کاهش تعداد اسپرم‌ها و افزایش اسپرم‌های غیر طبیعی در بیماران ديابتیک اشاره کرده‌اند [۷-۹]. Guneli E و همکاران گزارش دادند که تغییرات بافتی بيضه در ديابت شیرین از تغییر ایجاد مرگ سلولی آپوپتوزی، آتروفی لوله‌های اسپرم‌ساز، کاهش قطر توبول و کاهش مجموعه‌های سلولی اسپرماتوزنیک ایجاد می‌شود [۱۰]. Vignon F و همکاران نیز گزارش دادند که ديابت سبب افزایش ضخامت غشای پایه لوله‌های اسپرم‌ساز می‌شود که با کاهش میزان تولید اسپرم همراه است، همچنین کاهش در تعداد سلول‌های سرتولی منجر به کاهش سلول‌های اسپرماتوگونی می‌شود [۹].

محققین در سال‌های اخیر در پی یافتن داروهای شیمیایی و گیاهی بسیاری برای حل معضل ناباروری و افزایش میل جنسی در بیماران ديابتیک بوده و هستند و از مداخله‌های درمانی بسیاری از جمله جینسینگ، آسکوربیک اسید و آلفا توکوفرول استفاده کرده‌اند [۱۱-۱۳]. یکی از این مواد که مورد توجه محققین قرار گرفته آنتی اکسیدان کارنیتين با فرمول شیمیایی  $\beta$ -هیدروکسی- $\gamma$ -N-تری متیل آمینوبوتریک اسید است که به مقدار زیاد در گوشت و لبنیات یافت می‌شود. تحقیقات نشان داده است که کارنیتين با تامین انرژی مورد نیاز اسپرم، تاثیر مثبت بر روند تحرک و بلوغ اسپرم و متابولیسم آن ایفا می‌کند [۱۴]. غلظت کارنیتين در اپیدیدیم و اسپرم ۲۰۰۰ بار بیشتر از غلظت آن در پلاسما می‌باشد. همچنین این ماده سبب محافظت از غشاء سلول و DNA از صدمات ناشی از رادیکال‌های آزاد اکسیژن می‌شود. مطالعات متعددی وجود دارد که کاهش سطح کارنیتين را در مایع سمینال در مردان نابارور نشان می‌دهد

[۱۵]. از طرفی رابطه مثبتی بین ال کارنیتين با تعداد، قابلیت تحرک و تعداد اسپرم وجود دارد چنانکه مطالعه روی ۴۷ بیمار توسط Vitali و همکاران نشان داد که تجویز کارنیتين باعث افزایش حرکت و تعداد اسپرم می‌شود [۱۶]. همچنین نتایج مطالعه Lenzi و همکاران تاثیر مثبت کارنیتين را بر افزایش میزان باروری، تعداد و تحرک اسپرم را در ۸۶ مرد نابارور نشان داد [۱۷]. در مطالعات انجام شده مشخص نشده است که آیا تجویز کارنیتين اسپرماتوزنر را در افراد ديابتیک بهبود می‌دهد یا نه؟ با عنایت به موارد فوق هدف از تحقیق حاضر، بررسی اثر احتمالی کارنیتين بر ساختار بيضه و اسپرماتوزنر در رت‌های ديابتیک مدل استرپتوزوتوسین بود.

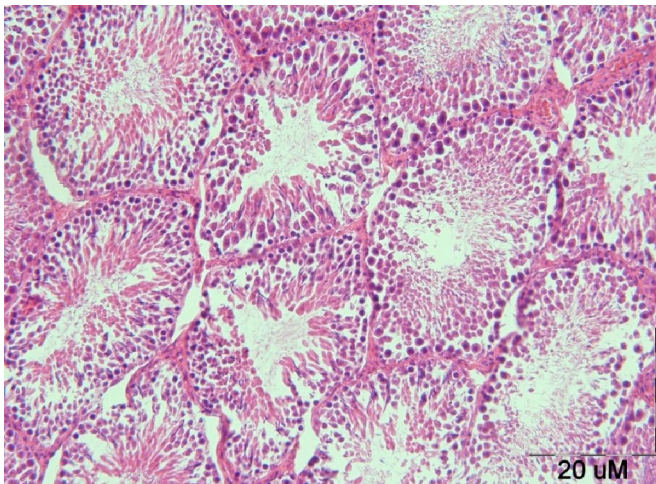
## روش‌ها

این مطالعه از نوع تجربی، بر روی ۱۵ سر موش صحرائی نژاد ویستار با وزن تقریبی ۲۰۰ تا ۲۵۰ گرم و سن ۸ هفته در آزمایشگاه حیوانات دانشگاه علوم پزشکی مشهد انجام شد. حیوانات در طول مطالعه دسترسی کافی به آب و غذا داشتند. سیکل نوری ۱۲ ساعت تاریکی و ۱۲ ساعت روشنایی و دمای ۲۰ تا ۲۵ درجه سانتی‌گراد برای آنها تامین شد. حیوانات به‌طور تصادفی به ۳ گروه ۵ تایی تقسیم شدند: گروه اول: گروه کنترل که سیترات بافر را دریافت می‌کنند. گروه‌های تجربی دوم و سوم با دریافت یک دوز به میزان ۷۰ mg/kg استرپتوزوتوسین حل شده در سیترات بافر به‌صورت داخل صفاقی ديابتیک شدند، شواهد ذیل دال بر القای ديابت می‌باشد: پُرنوشی، پُراداری و کاهش وزن بدن. علاوه بر آن در روزهای پنجم و دهم بعد از تزریق استرپتوزوتوسین با استفاده از دستگاه گلوکومتر و از طریق ورید دمی قندخون حیوانات اندازه‌گیری شد و رت‌هایی که قندخون بالاتر از ۳۰۰ mg/dl داشتند را به‌عنوان حیوان ديابتیک در نظر گرفته شدند. پس از اطمینان از ديابتي شدن، حیوانات ۱۶ روز نگهداری شدند تا ديابت آنها مزمن شود. سپس حیوانات گروه دوم، روزانه دوز ۴۰ mg/kg کارنیتين را به‌صورت تزریق داخل صفاقی به‌مدت ۱۶ روز (با توجه به‌مدت یک سیکل اپی‌تلیوم منی‌ساز در موش صحرائی) دریافت کردند. گروه سوم گروه ديابتیک بود که کارنیتين دریافت نمی‌کردند. بعد از گذشت ۱۶ روز رت‌ها با کلرفرم بیهوش شده و بعد از باز کردن حفره شکمی بيضه آنها خارج

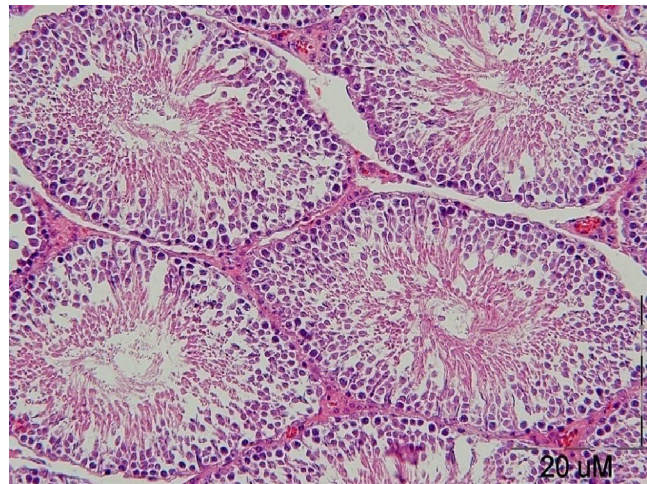
## یافته‌ها

همان‌طور که در شکل ۲ ملاحظه می‌کنید در مقاطع بیضه موش‌های دیابتیک از هم گسیختگی لایه اول سلول‌های اسپرم‌ساز و تغییر شکل لوله‌های اسپرم‌ساز مشاهده گردید. نتایج مربوط به اندازه‌گیری قطر داخلی، قطر خارجی و ضخامت لوله‌های اسپرم‌ساز در جدول ۱ ارائه شده است. آنالیز آماری اختلاف معنی‌داری را بین اندازه قطر خارجی لوله‌های سمینفر در گروه کارنتین نسبت به گروه‌های دیگر نشان داد (جدول ۱). مقایسه ضخامت اپی‌تلیوم ژرمینال نشان می‌دهد که ضخامت جداری در گروه کارنتین کاهش داشته است که سلول‌های با هسته کروی و درشت نشان دهنده سرعت تمایز بالا و آزاد سازی اسپرم از جدار لومن در این گروه است (شکل ۳). در مقایسه در مقاطع گروه کنترل سلول‌های تمایز نیافته‌تر و با هسته کوچک‌تر مشاهده می‌شود و به دنبال آن ضخامت جدار توپول‌ها افزایش دارد (شکل ۱). نتایج مربوط به میانگین وزن موش‌ها در قبل و بعد از مطالعه و نیز وزن و اندکس بیضه تمامی گروه‌های مورد مطالعه در جدول ۲ خلاصه شده است.

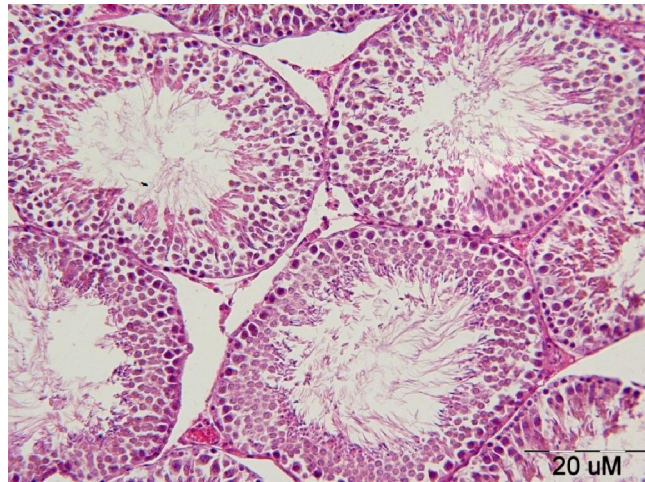
شد. یکی از بیضه‌ها برای بررسی هیستولوژیکی در فیکساتیو فرمالین (Merck, Germany) قرار داده شد و مراحل آبگیری و شفاف‌سازی به ترتیب با عبور از الکل با درجات صعودی و زایلن انجام شد. سپس بافت‌ها با پارافین قالب‌گیری شده و با استفاده از میکروتوم به مقاطع با ضخامت ۵ میکرون برش داده شده و به روش هماتوکسیلین-ائوزین رنگ آمیزی شد و پس از رنگ آمیزی با میکروسکوپ نوری (Olympus/ 3H - Z) مورد بررسی مرفومتریک قرار گرفت. در ابتدا مربع مدرجی در پشت عدسی چشمی میکروسکوپ قرار داده شد. سپس با جابجایی لام زیر میکروسکوپ از هر چهار میدان عبوری یکی شمارش شد. این کار تا انتخاب ۲۰۰ میدان ادامه داشت. در این مقاطع قطر داخلی و قطر خارجی لوله‌های سمی نفروس اندازه‌گیری شد. ضخامت اپی‌تلیوم ژرمینال لوله‌ها از کسر قطر خارجی و قطر داخلی به‌دست آمد. در این مطالعه همچنین وزن حیوان و وزن بیضه با ترازوی دیجیتال Sartorius اندازه‌گیری شد. اندکس وزن بیضه از تقسیم وزن بیضه به وزن موش ضرب در ۱۰۰ به‌دست آمد. در نهایت داده‌ها با استفاده از نرم افزار SPSS ویرایش 15 و آزمون آماری ANOVA آنالیز شد. سطح معنی‌داری  $P < 0.05$  در نظر گرفته شد.



شکل ۲- مقطع لوله‌های اسپرم‌ساز موش‌های صحرایی گروه دیابتی، بزرگنمایی  $\times 400$  ضخامت اپی‌تلیوم ژرمینال نسبت به گروه کنترل کاهش محسوسی دارد. اسپرم در این گروه کاهش یافته و قطر داخلی افزایش پیدا کرده است.



شکل ۱- مقطع لوله‌های اسپرم‌ساز موش‌های صحرایی گروه کنترل، بزرگنمایی  $\times 400$  همان‌طور که ملاحظه می‌فرمایید مجاری اسپرم‌ساز طبیعی و حاوی اسپرم بالغ بود.



شکل ۳- مقطع لوله‌های اسپرم‌ساز موش‌های صحرایی گروه درمان با کارنیتین، بزرگنمایی  $\times=400$

هر چند اپی تلیوم ژرمینال کاهش یافته ولی وجود سلولهای ژرم در خارجی ترین لایه نشان دهنده تمایز بالاست. به علاوه مجاری اسپرم ساز حاوی اسپرم بالغ فراوانی است.

جدول ۱- مقایسه تغییرات قطر و ضخامت اپی تلیوم ژرمینال در گروه های کنترل، دیابتی و تحت درمان با کارنیتین

| درمان با کارنیتین   | دیابتی            | کنترل             | میانگین مربوط به هر گروه                     |
|---------------------|-------------------|-------------------|--|
| $269/28 \pm 2/45^*$ | $251/28 \pm 2/71$ | $260/12 \pm 2/42$ | قطر خارجی لوله‌های سمینيفر ( $\mu\text{m}$ ) |
| $241/28 \pm 1/31^*$ | $221/32 \pm 2/37$ | $211/27 \pm 1/26$ | قطر داخلی لوله‌های سمینيفر ( $\mu\text{m}$ ) |
| $28 \pm 2/01^*$     | $29/96 \pm 1/87$  | $48/85 \pm 2/46$  | ضخامت اپی تلیوم ژرمینال ( $\mu\text{m}$ )    |

\* $P < 0.001$  اختلاف معنی‌دار با گروه کنترل در همان ردیف  
 نوع مطالعه: تجربی  
 روش آماری مورد استفاده: ANOVA حجم نمونه: ۱۵ سر موش واحد قطر و ضخامت لوله‌های سمینيفر: میکرومتر.

جدول ۲- میانگین  $\pm$  انحراف معیار مربوط به تغییرات وزن بدن، بیضه و اندکس وزن بیضه در موش‌های صحرایی گروه‌های کنترل، دیابتی و تحت درمان با کارنیتین

| درمان با کارنیتین | دیابتی            | کنترل           | متغیرها                             |
|-------------------|-------------------|-----------------|-------------------------------------|
| $267 \pm 18$      | $270 \pm 11$      | $268 \pm 19$    | وزن موش‌ها قبل از مطالعه (بر حسب g) |
| $194 \pm 17^{\#}$ | $198 \pm 14^{\#}$ | $271 \pm 11$    | وزن موش‌ها بعد از مطالعه (بر حسب g) |
| $0/61 \pm 0/03^*$ | $0/59 \pm 0/08^*$ | $1/42 \pm 0/02$ | وزن بیضه (بر حسب g)                 |
| $0/31^*$          | $0/29^*$          | $0/52$          | اندکس وزن بیضه                      |

\* $P < 0.05$  اختلاف معنی‌دار با گروه کنترل در همان ردیف  
 $\# P < 0.001$  اختلاف معنی‌دار با گروه کنترل در همان ردیف  
 روش آماری مورد استفاده: ANOVA حجم نمونه: ۱۵ سر موش واحد وزن موش و بیضه: گرم نوع مطالعه: تجربی

وزن بیضه‌ها در گروه کنترل  $1/42 \pm 0/02$  گرم، در گروه دیابتی  $0/59 \pm 0/08$  و در گروه درمان شده با کارنیتین  $0/61 \pm 0/03$  بوده است ( $P < 0.05$ ). همچنین با مقایسه اندکس وزن بیضه در جدول ۲ ملاحظه می‌شود که بیشترین نسبت وزن بیضه به وزن بدن در گروه کنترل وجود دارد.

در مورد تغییرات وزن موش‌ها، مقایسه وزن آن‌ها در ابتدا و پایان مطالعه نشان داد که اختلاف معنی‌داری بین گروه کنترل و گروه‌های دیابتی و گروه دیابتی درمان شده با کارنیتین وجود دارد ( $P < 0.001$ ). این اختلاف قابل توجه در مورد وزن بیضه نیز صادق است، به طوری که میانگین

به نظر می‌رسد کارنتین از طریق سازوکارهای زیر باعث بهبود کیفیت اسپرم می‌شود. اولاً کارنتین به دلیل خاصیت آنتی‌اکسیدانی، نقش مهمی در حفاظت از غشاء اسپرم در مقابل رادیکال‌های آزاد و پدیده استرس اکسیداتیو ایفا می‌کند [۲۲]. ثانیاً بر متابولیسم اسیدهای چرب با زنجیره بلند میتوکندری‌های دم اسپرم تاثیر می‌گذارد. اسیدهای چرب قبل از عبور از غشاء میتوکندری باید به استیل کوآنزیم A متصل گردند تا فعال شوند. مولکول‌های استیل کوآنزیم A نیز به نوبه خود به کارنتین به‌عنوان یک کوفاکتور نیاز دارند. پس کارنتین باعث تسهیل متابولیسم لیپیدها شده و در نتیجه باعث تولید انرژی [۲۲، ۲۳] جهت تحرک اسپرم می‌شود. ثالثاً با توجه به اینکه اپیدیدیم جایگاه ذخیره و بلوغ اسپرم‌ها و محل به‌دست آوردن تحرک مناسب است، از طرفی ۹۴٪ از کارنتین مایع سیمن مربوط به ترشحات اپیدیدیم می‌باشد، فقط ۲۵٪ این کارنتین در داخل بدن ساخته می‌شود و ۷۵٪ آن از طریق منابع اکزوژنیک (تغذیه) تامین می‌شود. لذا دور از ذهن نیست که در بسیاری از افراد که به دلایل ایدیوپاتیک به کاهش تعداد اسپرم و تحرک مبتلا هستند، کمبود کارنتین عاملی موثر باشد و تجویز آن به‌عنوان مکمل یا دارو نقش تعیین‌کننده‌ای در بهبود پارامترهای اسپرمی داشته باشد [۲۲، ۲۳]. در نهایت، بررسی اثرات دیگر آنتی‌اکسیدان‌ها و گیاهان دارویی غنی از آنتی‌اکسیدان بر اسپرماتوژنز موش‌های دیابتیک پیشنهاد می‌شود.

### نتیجه‌گیری

نتایج مطالعه ما نشان داد که تجویز کوتاه مدت ال کارنتین بر قطر و ضخامت مجاری اسپرم‌ساز بیضه اثر گذار است. لذا ممکن است درمان با ال کارنتین در فرایند اسپرماتوژنز مردان دیابتی مؤثر باشد. به هر حال بررسی بیشتر برای تایید این امر در نمونه‌های انسانی نیاز است.

### سپاسگزاری

این مطالعه در قالب یک طرح پژوهشی به شماره ۹۰۰۹۵۶ صورت گرفته که هزینه‌های آن توسط معاونت محترم پژوهشی دانشگاه علوم پزشکی مشهد بوده است که بدین‌وسیله از مساعدت‌های به‌عمل آمده در این زمینه تقدیر و تشکر می‌گردد.

این بدان معناست که دیابت باعث کاهش وزن بدن و اندکس وزن بیضه می‌شود و کارنتین تاثیر معنی‌داری بر آن‌ها نداشته است ( $P > 0.05$ ).

### بحث

در مطالعه حاضر در مقاطع بیضه موش‌های دیابتیک از هم گسیختگی لایه اول سلول‌های اسپرم‌ساز و تغییر شکل لوله‌های اسپرم‌ساز مشاهده گردید. Altay و همکاران، در سال ۲۰۰۳ از مطالعه خود چنین نتیجه گرفتند که تاثیر دیابت بر روی بافت بیضه و فرایند اسپرم‌سازی مربوط به کاهش سلول‌های در حال تکثیر در اپی‌تلیوم لوله‌های اسپرم‌ساز و به خصوص سلول‌های اسپرماتوگونی می‌باشد. آن‌ها در مطالعه خود کاهش قطر بیضه و لوله‌های اسپرم‌ساز را به‌عنوان نشانه‌هایی از اثرات منفی دیابت بر روی بیضه در نظر گرفتند [۱۸].

تجویز ال کارنتین باعث افزایش میانگین قطر خارجی لوله‌های سمی نفروس در گروه تجربی نسبت به گروه کنترل شد. میانگین قطر داخلی لوله‌های اسپرم‌ساز در گروه درمان شده با ال کارنتین نسبت به موش‌های کنترل افزایش داشت که این می‌تواند به دلیل سرعت تمایز بالا سلول‌های اسپرم‌ساز و آزاد سازی اسپرم از جدار لومن باشد. این نتایج با یافته‌های محققین دیگر مطابقت دارد که می‌تواند به دلیل نقش حفاظتی آنتی‌اکسیدان کارنتین در برابر رادیکال‌های آزاد و کاهش استرس اکسیداتیو باشد.

Kang و همکاران نیز نشان دادند که تجویز کارنتین باعث کاهش چشم‌گیر سلول‌های آپوپتوتیک در جدار لوله‌های اسپرم‌ساز موش‌های دیابتیک می‌شود [۱۹]. نتایج مطالعه Lenzi و همکاران تاثیر مثبت کارنتین را بر افزایش میزان باروری، تعداد و تحرک اسپرم را در ۸۶ مرد نابارور نشان داد [۱۷].

در مطالعه دیگری که توسط Shrilatha و همکاران انجام شد، افزایش لیپید اکسیداسیون و تولید رادیکال آزاد به‌عنوان عامل ایجاد اثرات مخرب بر بافت بیضه و فرایند اسپرم‌سازی معرفی شد [۲۰]. Mallidis و همکاران نیز گزارش کردند که در موش‌های دیابتیک کراتین، کولین و کارنتین کاهش می‌یابد، در حالی که لاکتات، آلانین و میواینوزیتول افزایش می‌یابد [۲۱].

## ماخذ

- Nathan DM. Long-term complications of diabetes mellitus. *New England Journal of Medicine* 1993; 328 (23): 1676-85.
- Schopf S, Werner A, Tamayo T, Holle R, Schunk M, Maier W, et al. Regional differences in the prevalence of known type 2 diabetes mellitus in 45-74 years old individuals: Results from six population-based studies in Germany (DIAB-CORE Consortium). *Diabetic Medicine* 2012 29(7): e88-95
- Dhalla N, Pierce G, Innes I, Beamish R. Pathogenesis of cardiac dysfunction in diabetes mellitus. *The Canadian journal of cardiology* 1985; 1 (4): 263.
- Kar A, Choudhary B, Bandyopadhyay N. Preliminary studies on the inorganic constituents of some indigenous hypoglycaemic herbs on oral glucose tolerance test. *Journal of Ethnopharmacology* 1999; 64 (2): 179-84.
- Balasubramanian K, Sivashanmugam P, Thameemdeen S, Govindarajulu P. Effect of diabetes mellitus on epididymal enzymes of adult rats. *Indian journal of experimental biology* 1991; 29 (10): 907.
- Soudamani S, Yuvaraj S, Rengarajan S, Sivakumar R, Malini T, Balasubramanian K. Effects of streptozotocin diabetes and insulin replacement on androgen and estrogen receptor concentrations in the epididymis of Wistar rats. *JER* 2006; 10 (1): 59-61.
- Baccetti B, La Marca A, Piomboni P, Capitani S, Bruni E, Petraglia F, et al. Insulin-dependent diabetes in men is associated with hypothalamo-pituitary derangement and with impairment in semen quality. *Human Reproduction* 2002; 17 (10): 2673.
- Murray F, Cameron D, Orth JM, Katovich M. Gonadal dysfunction in the spontaneously diabetic BB rat: alterations of testes morphology, serum testosterone and LH. *Horm Metab Res* 1985; 17 (10): 495-501.
- Vignon F, Le Faou A, Montagnon D, Pradignac A, Cranz C, Winiszewsky P, et al. Comparative study of semen in diabetic and healthy men. *Diabete & metabolisme* 1991; 17 (3): 350.
- Guneli E, Tugyan K, Ozturk H, Gumustekin M, Cilaker S, Uysal N. Effect of melatonin on testicular damage in streptozotocin-induced diabetes rats. *European Surgical Research* 2008; 40 (4): 354-60.
- Sawires F, Ziada M, Bebawy W, Amer H. Effect of ginseng extract supplementation on testicular functions in diabetic rats. *Endocrine regulations* 2011; 45 (3): 139.
- Fernandes GSA, Fernandez CDB, Campos KE, Damasceno DC, Anselmo-Franci JA, Kempinas WDG. Vitamin C partially attenuates male reproductive deficits in hyperglycemic rats. *Reproductive Biology and Endocrinology* 2011; 9 (1): 100.
- Baydas G, Canatan H, Turkoglu A. Comparative analysis of the protective effects of melatonin and vitamin E on streptozotocin-induced diabetes mellitus. *Journal of pineal research* 2002;32 (4): 225-30.
- Lenzi A, Sgrò P, Salacone P, Paoli D, Gilio B, Lombardo F, et al. A placebo-controlled double-blind randomized trial of the use of combined l-carnitine and l-acetyl-carnitine treatment in men with asthenozoospermia. *Fertility and sterility* 2004; 81 (6): 1578-84.
- Sigman M, Glass S, Campagnone J, Pryor JL. Carnitine for the treatment of idiopathic asthenospermia: a randomized, double-blind, placebo-controlled trial. *Fertility and sterility* 2006; 85 (5): 1409-14.
- Vitali G, Parente R, Melotti C. Carnitine supplementation in human idiopathic asthenospermia: clinical results. *Drugs under experimental and Clinical Research* 1995; 21 (4): 157.
- Lenzi A, Lombardo F, Sgrò P, Salacone P, Caponecchia L, Dondero F, et al. Use of carnitine therapy in selected cases of male factor infertility: a double-blind crossover trial. *Fertility and sterility* 2003; 79 (2): 292-300.
- Altay B, Doanavargil B, Hekimgil M, Semerci B. Streptozotocin-induced diabetic effects on spermatogenesis with proliferative cell nuclear antigen immunostaining of adult rat testis. *Fertility and sterility* 2003; 80: 828-31.
- Kang N, Ma JH, Zhou X, Fan XB, Shang XJ, Huang YF. Effects of L-carnitine on the apoptosis of spermatogenic cells and epididymal sperm count and motility in rats with diabetes mellitus. *Zhonghua Nan Ke Xue* 2011; 17 (5) : 422-6.
- Shrilatha B, Muralidhara. Early oxidative stress in testis and epididymal sperm in streptozotocin-induced diabetic mice: its progression and genotoxic consequences. *Reprod Toxicol* 2007; 23 (4): 578-87.
- Mallidis C, Green BD, Rogers D, Agbaje IM, Hollis J, Migaud M et al. Metabolic profile changes in the testes of mice with streptozotocin-induced type 1 diabetes mellitus. *Int J Androl* 2009; 32 (2): 156-65.
- Kerner J, Hoppel C. Generic disorders of carnitine metabolism and their nutritional management. *Ann Rev Nutr* 1998; 18: 179-206.
- Bremer J. Carnitine-metabolism and functions. *Physiol Rev* 1983; 63: 1420-80.

## MORPHOMETRIC STUDY OF TESTIS TISSUE AND SPERMATOGENESIS FOLLOWING CARNITINE ADMINISTRATION IN DIABETIC RAT INDUCED WITH STEREPTOZOTOCIN

Ghasem Sazegar<sup>1</sup>, Vahid Ebrahimi<sup>1</sup>, Mohammad Javad Saeedi Boroujeni<sup>1</sup>, Shabnam Mohammadi<sup>\*2</sup>, Ramin Salimnezhad<sup>1</sup>

1. Department of Anatomy and Cell Biology, School of Medicine, Mashhad University of Medical Sciences, Mashhad, Iran

2. Neurogenic Inflammation Research Centre, School of Medicine, Mashhad University of Medical Sciences, Mashhad, Iran

### ABSTRACT

**Background:** Given diabetes mellitus has an adverse effect on spermatogenesis and male fertility, the aim of the present study was to investigate the effect of L-carnitine administration on spermatogenesis and testicular structure in diabetic rats induced with StereptoZotocin.

**Methods:** In this experimental study, fifteen rats were randomly divided into 3 groups: control group was received citrate buffer. Case group was diabetic rats that received 40 mg/kg carnitine for 16 days. Third group was diabetic rats that did not receive carnitine. After sixteen days, morphometric study was performed. Besides, index of testicular weight was obtained. Then, data were analyzed using SPSS software and ANOVA.

**Results:** In testicular sections of diabetic rats were observed a disruption and deformity in first layer of seminiferous tubules. Statistical analysis showed a significant difference in carnitine group when compared to the control group ( $P < 0.05$ ). There was a significant difference between weight of diabetic rat compared to the control group ( $P < 0.001$ ). Besides, there was the most ratio of testis index in control group.

**Conclusion:** Our finding showed that short-term L-carnitine administration was affective on the diameter and thickness of seminiferous tubules. Hence, L-carnitine treatment may cause an improvement in spermatogenesis of diabetic men.

**Keywords:** Diabetes, Diabetic rat, Carnitine, Testis

---

\* Department of Basic sciences, Faculty of Medicine, Gonabad University of Medical Sciences, Asian Road, Gonabad, Khorasan Razavi, Email:mohammadish881@mums.ac.ir, Telefax: +98 5157223814