

## بررسی ایمنی عصاره‌ی پرده‌ی آمینون در بهبود زخم‌های پای دیابتی (مطالعه‌ی کار آزمایی بالینی فاز ۱)

محمد عظیمی الموتی<sup>۱</sup>، نیلوفر شایان اصل<sup>۱</sup>، مریم مومنی<sup>۱</sup>، معصومه نوری<sup>۱</sup>، اعظم کوهکن<sup>۱</sup>، انسیه حاجی زاده<sup>۱</sup>، فاطمه سلطانه‌لی زاده<sup>۱</sup>، سیده ملیحه محمودی<sup>۱</sup>، مهین جمشیدی ماکبانی<sup>۲\*</sup>، مرضیه ابراهیمی<sup>۱\*</sup>

### چکیده

**مقدمه:** نزدیک به ۱۰۰ سال است که پرده‌ی آمینون جهت درمان انواع زخم‌های پوستی استفاده می‌شود. عصاره‌ی آمینون یکی از مشتقات پرده‌ی آمینون است که حاوی تمامی خواص پرده‌ی آمینون میباشد. هدف از این مطالعه بررسی ایمنی عصاره‌ی پرده‌ی آمینون در درمان زخم‌های دیابتی است.

**روش‌ها:** این مطالعه از نوع مطالعه‌ی بالینی باز غیرمقایسه‌ای (Open labeled clinical trial without control group) است که تعداد ۱۰ بیمار با زخم پای دیابتی گرید ۲ و اکثر از هر دو جنس انتخاب شدند. عصاره‌ی آمینون در هفته‌ی اول، هر ۴۸ ساعت و از هفته‌ی دوم تا پایان درمان، هر ۷۲ ساعت مورد استفاده قرار گرفت. بیماران تا زمان بهبود کامل زخم به صورت هفتگی تحت پیگیری قرار گرفتند. **یافته‌ها:** در این مطالعه ۸۰ درصد بیماران را مردان و ۲۰ درصد را زنان با میانگین سنی ( $56.7 \pm 8.7$ ) سال تشکیل دادند. طول مدت زمان ابتلا به زخم  $8.9 \pm 2.12$  هفته بود. میانگین مساحت زخم‌ها در بدو ورود به مطالعه، در گروه زخم‌های  $500 \text{ mm}^2 \leq$   $9.2 \pm 2.01$  و در گروه زخم‌های  $500 \text{ mm}^2 >$  برابر با  $36.4 \pm 14.5$  بود. در هفته‌ی ۴ پس از شروع درمان میزان بهبود زخم در گروه زخم‌های  $500 \text{ mm}^2 >$  برابر  $98.9 \pm 2.4$ ٪ و در گروه زخم‌های  $500 \text{ mm}^2 \leq$  برابر  $92.1 \pm 7.23$ ٪ بود. در هفته‌ی ششم درمان، زخم‌ها در هر دو گروه به طور کامل بهبود یافتند. **نتیجه‌گیری:** نتایج این مطالعه پیشنهاد می‌کند که استفاده از عصاره‌ی آمینون می‌تواند بدون ایجاد عوارض جانبی در بهبود زخم پای دیابت مؤثر باشد.

**واژگان کلیدی:** دیابت، زخم پای دیابتی، عصاره‌ی پرده‌ی آمینون، پرده‌ی آمینوتیک، ترمیم زخم

۱- گروه زیست پزشکی ترمیمی، پژوهشکده‌ی زیست شناسی و فناوری سلول‌های بنیادی جهاد دانشگاهی، پژوهشگاه رویان، تهران، ایران

۲- گروه مهندسی بافت، دانشکده‌ی فناوری‌های نوین رویان، پژوهشگاه رویان، تهران، ایران

۳- گروه بیماری‌های عفونی و مرکز تحقیقات بالینی فیروزگر، دانشکده‌ی پزشکی، دانشگاه علوم پزشکی ایران، تهران، ایران

\* **نشانی:** تهران، بزرگراه رسالت، خیابان بنی هاشم، پژوهشگاه رویان، گروه زیست پزشکی ترمیمی، تلفن: ۲۳۵۶۲۰۰۰، نمابر: ۲۲۳۰۶۴۸۱، پست

الکترونیک: mebrahimi@royaninstitute.org

## مقدمه

در بین بیماری‌های غیر واگیر در دنیا بیماری دیابت مورد توجه بیشتری است. براساس گزارش سالیانه‌ی سازمان جهانی بهداشت (WHO)، ۴۲۲ میلیون فرد بالغ در سال ۲۰۱۶ به دیابت مبتلا هستند و ۱/۵ میلیون نفر در دنیا بر اثر دیابت جان خود را از دست می‌دهند [۱]. انجمن دیابت آمریکا پیش‌بینی می‌کند که در سال ۲۰۲۵ حدود ۳۲۴ میلیون نفر در دنیا به این بیماری مبتلا شوند که سهم کشورهای در حال توسعه بیشترین مقدار خواهد بود [۲]. در ایران از کل جمعیت حدود ۵/۵ میلیون بیمار دیابتی وجود دارد که سالانه ۳ درصد آنها دچار زخم پای دیابتی می‌شوند. امروزه با توجه به دسترسی بیشتر بیماران به انسولین و سایر داروهای کنترل‌کننده‌ی دیابت میزان طول عمر این بیماران افزایش و درصد ابتلا به بیماری‌های مزمن مانند عوارض کلیوی، نوروپاتی محیطی، عوارض چشمی، بیماری‌های قلبی عروقی و زخم پای دیابتی کاهش یافته است [۳، ۴]. از عوامل اصلی زمینه‌ساز بروز زخم پای دیابت نوروپاتی حسی محیطی، بد شکلی پا به دنبال نوروپاتی حرکتی، تروماهای کوچک پا و بیماری شریان‌های محیطی است. تنها ۲/۳ از موارد زخم‌های پا در نهایت بهبود پیدا می‌کنند و تا ۲۸ درصد از زخم‌های پا ممکن است منجر به قطع عضو اندام تحتانی شود [۵]. هزینه درمان این نوع زخم‌ها در ایالت متحده‌ی آمریکا ۷ الی ۱۰ هزار دلار سالانه و هنگامی که بیمار دچار قطع عضو شود این مبلغ به ۶۵ هزار دلار افزایش می‌یابد. تقریباً در ۲۵٪ از بیماران دیابتی زخم پا ایجاد شده بدتر شده و به زخم مزمن غیرقابل درمان تبدیل می‌شود [۶].

روش استاندارد درمان زخم‌های پای دیابتی که مورد قبول سازمان جهانی بهداشت است، شامل شستشوی زخم، برداشتن فشار از روی زخم (off-loading)، دبریدمان، کنترل عفونت و استفاده از پانسمان مناسب است [۷]. در مطالعات مرور سیستماتیک مرتبط با اثربخشی و مقرون به صرفه بودن محصولات و پانسمان‌های مختلف ضد میکروبی (شامل درمان‌های موضعی)، مدارک محکمی به نفع مؤثرتر بودن یک نوع درمان خاص از نظر تسهیل فرآیند بهبود زخم، بهبود عفونت یا پیشگیری از آمپوتاسیون به دست نیامد. در مطالعات انجام شده میزان بهبود زخم در بیماران که درمان استاندارد دریافت کرده

بودند حدود ۰/۰۱۹ - ۰/۰۴۵ میلی‌متر/ روز بود [۸]. این عدد در بیماران که مشکل عروقی داشتند کمتر بود. ماهیت بهبود آهسته زخم پای دیابتی تحقیقات و مطالعات جدی را برای توسعه‌ی راهکارهای جدید درمانی ضروری می‌سازد [۹]. در مطالعه‌ی Warriner و همکاران گزارش کردند که کاهش اندازه‌ی زخم بیش از ۵۰٪ طی ۴ هفته از درمان، نوعی موفقیت در درمان زخم مزمن پای دیابتی است. با توجه به هزینه‌های بالای مربوط به درمان این زخم‌ها، توسعه‌ی راهبردهای بهتر درمان زخم، ضروری است [۱۱].

یکی از روش‌های درمانی مؤثر برای زخم پای دیابتی استفاده از آلوگرافت پرده‌ی آمینون است. این پرده یک داربست بیولوژیک است که ماتریس خارج سلولی آن شامل انواع کلاژن‌ها، لامین، فیبرونکتین، الاستین، نیدوزن و درماتان است. این داربست همچنین شامل سیتوکین‌ها و فاکتورهای رشد متعددی از جمله فاکتور رشد اپیدرمی (EGF)، فاکتور رشد تغییر دهنده (TGF  $\alpha$ , -b1, b2, b3)، فاکتور رشد کراتینوسیت و گیرنده‌ی آن (KGF, KGFR)، فاکتور رشد هپاتوسیت و گیرنده‌ی آن (HGF, HGFR)، فاکتور رشد فیبروبلاستی (bFGF)، فاکتور رشد اندوتلیال عروقی (VEGF)، فاکتور رشد مشتق از پلاکت (PDGF) است که همگی در بهبود زخم مؤثر هستند [۱۲].

پرده‌ی آمینون، همانند یک پوشش یا پانسمان طبیعی دارای ماتریس کلاژن خارج سلولی عمل می‌کند و باعث تسهیل مهاجرت سلولی می‌گردد. این محصول در موارد مختلفی به عنوان یک ایمپلنت و تحت عنوان پانسمان بیولوژیک زخم به کار رفته است. پرده‌ی آمینون با داشتن ویژگی‌هایی همچون: ایمونونسیسته و آنتی ژنیسیسته پایین، پیشگیری از تشکیل بافت اسکار، اتصال سریع به سطح زخم و تسهیل تمایز و اتصال سلولی، القا و تسهیل مهاجرت سلولی، قابلیت استفاده در تمام سطوح بدن، کاهش التهاب و درد در ناحیه، ایجاد شکل همگن در رشد مجدد بافت، نداشتن ریسک پس زدن پیوند، عدم مسمومیت موضعی و سیستمیک، پیشگیری از تکثیر باکتری‌ها روی سطح زخم، در درمان زخم دیابتیک مؤثر است [۱۳]. با این وجود کاربرد آن با مشکلاتی نیز همراه است که شامل چسبندگی بالای این بافت به ناحیه‌ی آسیب دیده، بوی بد بافت آمینون، نیاز به استفاده پانسمان آمینون توسط پرستار و افراد آموزش دیده و عدم

زیر است: شرکت در طرح تحقیقاتی دیگر، بیمارانی که اخیراً اشعه یا داروی شیمی درمانی دریافت کرده باشند، مُحرز یا مشکوک به بدخیمی یا تشکیل زخم دیگری بودن، دریافت تشخیص ابتلا به بیماری خودایمنی بافت همبندی، فاکتورهای رشد موضعی یا بیومدیکال برای درمان زخم در ۳۰ روز گذشته، بارداری یا شیردهی، حساسیت به دارو و مصرف سیگار یا مواد مخدر.

### روش درمان

در هر ویزیت زخم با سرم استریل شستشو داده شده و در صورت نیاز به دبریدمان، انجام می‌شد. پس از تمیز کردن سطح زخم ابتدا به اندازه‌ی مساحت سطح زخم یک لایه‌ی نازک از گاز استریل برش داده شده و روی زخم قرار می‌گرفت. عصاره‌ی آمینون با غلظت ۱ mg/ml به‌طور استریل از بانک پرده‌ی امینوتیک رویان (مجوز اخلاق IR.ACECR.ROYAN.REC.1396.63) تهیه گردید. هر ۴۸ ساعت به مدت یک هفته به اندازه‌ی کافی (خیس شدن کامل سطح زخم) از عصاره‌ی آمینون بر روی گاز استریل روی سطح زخم ریخته شد و روی آن گاز چرب استریل قرار گرفت تا عصاره در محل باقی مانده و جذب لایه‌های بالاتر گاز خشک نشود. از هفته‌ی دوم و با شروع فرآیند ترمیم زخم، این عمل هر ۷۲ ساعت تا درمان کامل ادامه یافت. در ابتدا، در هر بار تعویض پانسمان و در انتهای درمان، از زخم عکسبرداری شد (از یک فاصله‌ی مشخص و با فعال کردن تنظیمات ضد رنگ قرمز دوربین) و عکس‌ها اسکن شد. برای اندازه‌گیری اندازه‌ی زخم از نرم افزار اتوکد استفاده شد. بیماران تا زمان بهبود زخم به‌صورت هفتگی تحت پیگیری قرار داشتند. از بیماران خواسته شد در طول مدت مطالعه، از اعمال وزن روی پای درگیر خودداری نمایند، (-off loading measures). کفش‌های مناسب بپوشند و آموزش‌های لازم و مقتضی در این زمینه به این بیماران ارائه شد.

### یافته‌ها

این مطالعه از نوع کارآزمایی بالینی فاز اول است که ایمنی عصاره‌ی آمینون را در درمان زخم پای دیابتی مورد بررسی قرار می‌دهد. ۱۰ بیمار با دیابت نوع ۲ و ۲ و گرید زخم ۲ و اکثر بدون عفونت بودند. میانگین سنی آنها (۵۶/۷±۸/۷) بود و به‌مدت ۶ هفته درمان را

استفاده در زخم‌های حفره‌ای و فیستول‌ها است [۱۴]. عصاره‌ی پرده‌ی آمینون که حاوی فاکتورهای رشد مهم جهت ترمیم زخم، نوتروفیل و آنتاگونیست‌های اینترلوکین به‌علاوه فیبرونکتین و کلاژن، گلیکوپروتئین‌ها و گلیکوزآمینوگلیکانها است، می‌تواند در درمان زخم‌های مزمن مؤثر باشد. به این ترتیب، ضمن بهره‌گیری از خواص مفید پرده‌ی آمینوتیک، سهولت استفاده برای کاربر، هزینه‌های درمانی و نیز مراجعه مکرر بیماران به مراکز درمانی برای تعویض پانسمان کاهش می‌یابد [۱۴]. همچنین مطالعات قبلی این گروه نشان داد که عصاره‌ی آمینون از اثر بخشی بالایی در ترمیم زخم‌های قرنیه چشم [۱۴] و زخم‌های پوستی دارد [۱۵]. لذا در این مطالعه بر آن شدیم که ایمنی عصاره‌ی آمینون را در بیماران مبتلا به زخم پای دیابت را مورد ارزیابی قرار دهیم.

### روش‌ها

#### انتخاب بیماران

این مطالعه براساس تأیید روش درمان توسط کمیته علمی و کمیته اخلاق در پژوهش پژوهشگاه رویان جهاد دانشگاهی با کد IR.ACECR.ROYAN.REC.1396.63 در مرکز ثبت کارآزمایی بالینی ایران (IRCT) با شناسه ۲۹۱۳۲ صورت گرفته است. بیماران مبتلا به زخم پای دیابتی مراجعه کننده به درمانگاه عفونی بیمارستان فیروزگر، تحت مصاحبه قرار گرفتند. نحوه‌ی مطالعه برای تمامی بیماران مشمول ورود به مطالعه به‌طور شفاهی توضیح داده شد. قبل از شروع درمان از آنان رضایت کتبی اخذ شد. ویزیت بیماران و پانسمان در کلینیک جامع پیشگیری و درمان دیابت رویان انجام شد. بیماران در صورت داشتن معیارهای ورود به طرح، وارد مطالعه می‌شدند. معیار ورود بیماران به مطالعه شامل: سن ۱۸ سال یا بالاتر، تمایل به امضای رضایت‌نامه داشته باشد و موافق اجرای فرآیند مطالعه، ارزیابی و پیگیری‌ها باشد، مساحت زخم بین ۰/۵cm<sup>2</sup> و ۰/۵cm<sup>2</sup>، ۳۶، مدت زمان ابتلا بیش از ۴ هفته باشد، علائم بالینی از عفونت نداشته باشد، کراتینین سرم کمتر از ۳mg/dl، هموگلوبین گلیکوسیلات (HbA1c) کمتر از ۱۲٪ باشد، گردش خون کافی، دارای شاخص پای بازویی (ABI) بین ۰/۷ و ۱/۲ یا دارای نتایج اسکن داپلر نرمال. معیارهای خروج بیماران از مطالعه شامل موارد

درصد و در گروه زخم‌های  $\leq 500 \text{ mm}^2$  (شکل ۳) برابر  $92/1 \pm 7/23$  درصد بود (جدول ۲ و شکل ۲ و ۳). به‌طور قابل توجه‌ای ۵۰٪ از بیماران در گروه با زخم‌های  $\leq 500 \text{ mm}^2$  در هفته‌ی چهارم (بیماران ۴ و ۶) و در گروه با زخم‌های  $\geq 500 \text{ mm}^2$  در هفته‌ی سوم بهبودی کامل یافتند (بیماران ۷، ۹ و ۱۰). شیب میزان کاهش سطح زخم با الگوی منظم در طول زمان کم شده است. ۸۰ درصد از زخم‌ها در هفته‌ی ۴ به‌طور کامل بهبود یافته بودند و مابقی در هفته‌ی ۶ کاملاً بسته شدند. زخم‌های بیماران از هفته‌ی اول تا هفته‌ی آخر درمان در شکل ۴ به نمایش گذاشته شده است.

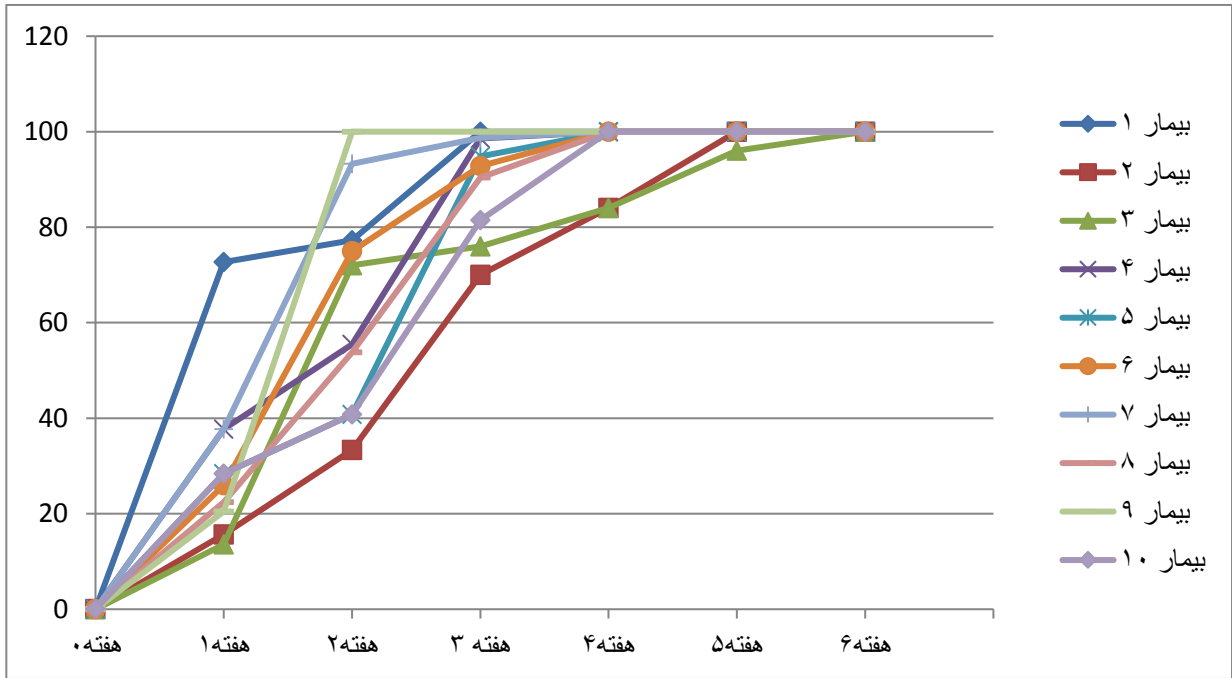
دریافت کردند. در این مطالعه همه بیماران مطابق با معیارهای تعیین شده و مصوب شده توسط کمیته‌ی اخلاق کشوری انتخاب شدند. اطلاعات دموگرافیک بیماران در جدول شماره ۱ ارائه شده است. به‌دلیل دامنه‌ی وسیع اندازه‌ی زخم‌ها، بیماران در دو گروه با اندازه‌ی اولیه‌ی زخم‌های  $\geq 500 \text{ mm}^2$  و گروه زخم‌های  $\leq 500 \text{ mm}^2$  قرار گرفتند. میانگین سرعت بهبود زخم از پایه تا بسته شدن کامل در هر دو گروه در نمودار ۱ نشان داده شده است و بیانگر ترمیم کامل زخم پس از ۵ هفته است. میزان بهبود زخم طی ۴ هفته درمان با عصاره‌ی آمینون در گروه زخم‌های  $\geq 500 \text{ mm}^2$  برابر  $98/9 \pm 2/40$

جدول ۱- اطلاعات دموگرافیک بیماران

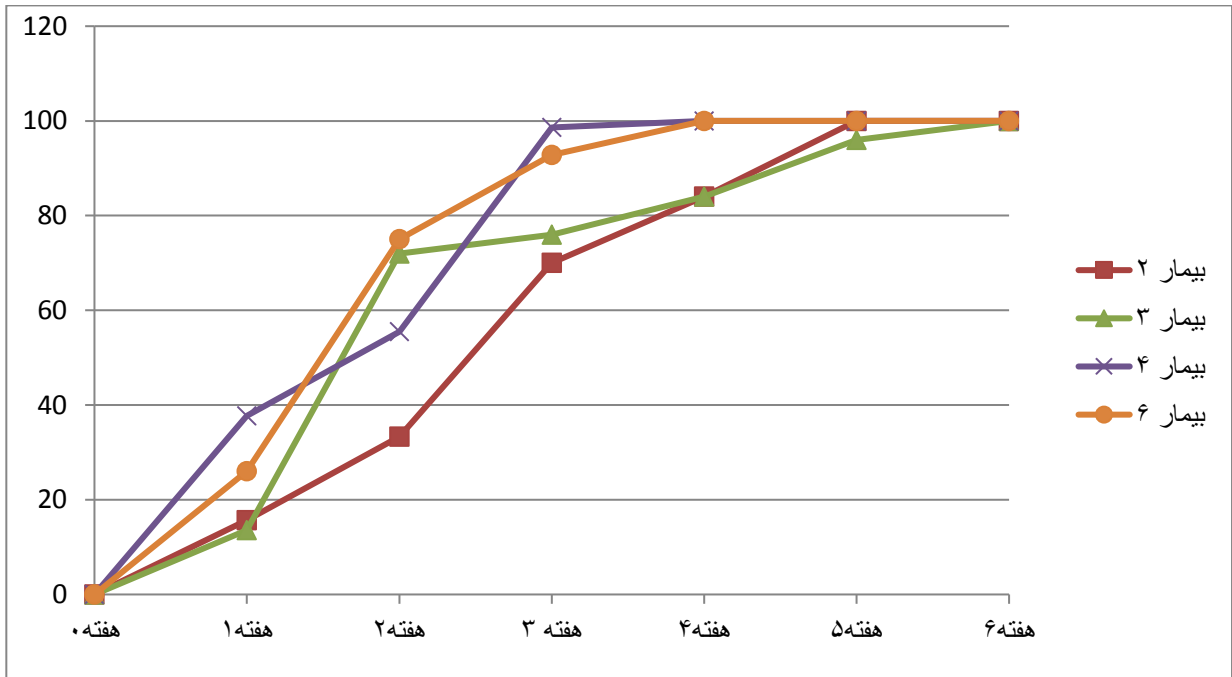
متغیر	گروه درمانی
جنس (درصد)	۹۰٪ مذکر n=۹ - ۱۰٪ مؤنث n=۱
سن (سال)	$56/7 \pm 8/7$
مدت زمان ابتلا به زخم (هفته)	$8/9 \pm 2/12$
اندازه اولیه زخم	مساحت زخم $\geq 500 \text{ mm}^2$
	مساحت زخم $\leq 500 \text{ mm}^2$
نوع زخم	نروپاتیک (درصد)
	ایسکمیک (درصد)
	نروایسکمیک (درصد)
محل زخم	انگشتان و قسمت قدامی پا (درصد)
	پاشنه و قسمت میانی پا (درصد)

جدول ۲- نتایج مطالعه در هفته‌ی ۴ و ۶

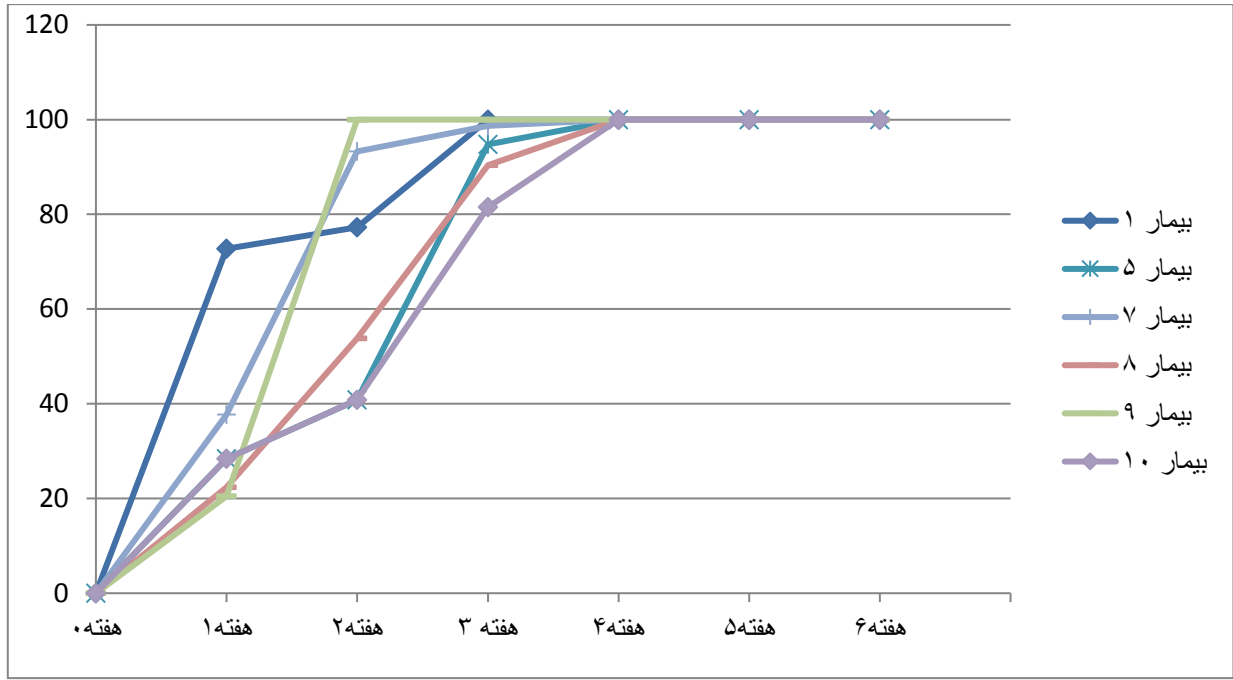
نتایج	میزان بهبودی زخم (درصد)
نتایج	نتایج
هفته‌ی ۴	مساحت زخم $\geq 500 \text{ mm}^2$
	مساحت زخم $\leq 500 \text{ mm}^2$
هفته‌ی ۶	مساحت زخم $\geq 500 \text{ mm}^2$
	مساحت زخم $\leq 500 \text{ mm}^2$
زخم‌های بهبود یافته	
هفته‌ی ۴	
هفته‌ی ۶	



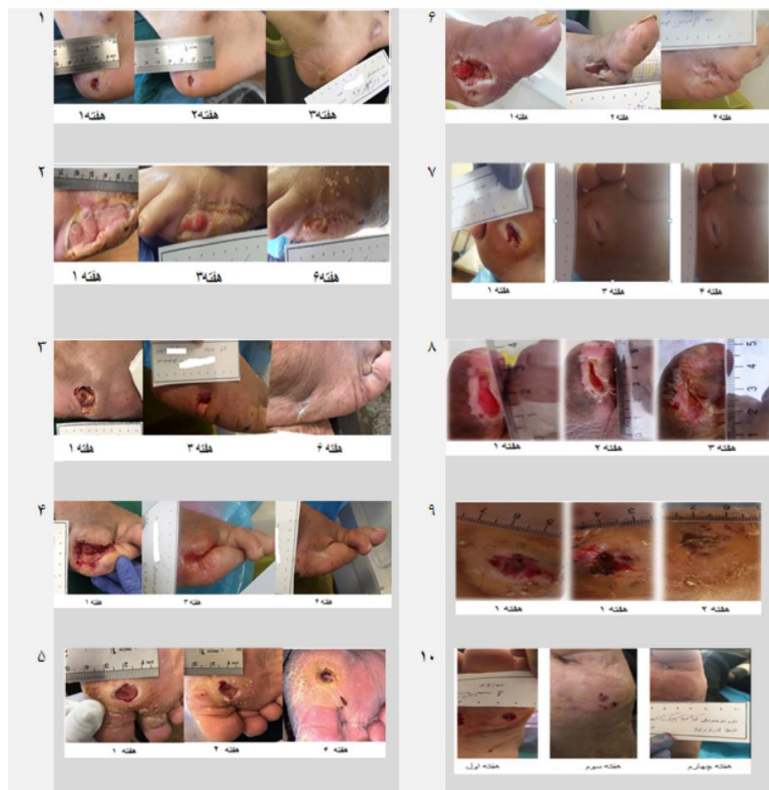
شکل ۱- درصد کاهش سطح زخم تمام بیماران در طول ۶ هفته



شکل ۲- میانگین درصد کاهش سطح زخم در بیماران با مساحت سطح زخم  $50.0 \text{ mm}^2$  در طول ۶ هفته که با عصاره‌ی آمینون درمان شده‌اند



شکل ۳- میانگین درصد کاهش سطح زخم در بیماران با مساحت سطح زخم  $\geq 5000 \text{ mm}^2$  در طول ۶ هفته که با عصاره‌ی آمینون درمان شده‌اند



شکل ۴- زخم‌های پای دیابتی درمان شده با عصاره‌ی آمینون

## عوارض جانبی دارو

در طول درمان به مدت ۶ هفته یک بیمار دچار تاول سمت خارج پای مخالف شد که با توجه به بررسی‌های انجام شده، احتمالاً تاول به وجود آمده به علت تروما بود. یک مورد اختلال انعقادی در یکی دیگر از بیماران به وجود آمد که بیمار به دلیل مصرف وارفارین باعث افزایش PT شده بود. افزایش قند خون ناشتا در یک بیمار گزارش شد. در این بیمار با تغییر مقدار دوز انسولین میزان قند خون نرمال شد. تمامی عوارض‌ها در گرید طبق ۱ طبق Common Terminology Criteria for Adverse Events قرار داشت و این عوارض به داروی مورد مطالعه بی ربط است [۱۶].

## بحث

این مطالعه، اولین مطالعه کارآزمایی بالینی فاز اول به منظور بررسی ایمنی اثر عصاره‌ی آمنیون بر زخم‌های پای دیابتی است که به صورت مطالعه بالینی باز غیرمقایسه‌ای انجام می‌شود. تمامی ۱۰ بیمار پذیرش شده در این مطالعه به طور کامل و بدون هیچ عارضه جانبی درمان شدند. حدود یک قرن است که پرده‌ی آمنیون برای درمان زخم استفاده می‌شود. سازوکار درمان زخم با پرده‌ی آمنیون کاملاً مشخص است. پرده‌ی آمنیون با داشتن سیتوکین‌ها و فاکتورهای رشد فراوان تأثیر مثبتی در فازهای درمان زخم دارد. این فاکتورها با تأثیر بر روی سلول‌های فیبروبلاست باعث تکثیر آنها و ترشح ماتریس خارج سلولی شده و با تأثیر بر روی کراتینوسیت‌ها باعث مهاجرت آنها به سطح زخم می‌شود [۱۷]. پرده‌ی آمنیون همانند یک پوشش یا پانسمان طبیعی دارای ماتریس کلاژن خارج سلولی عمل می‌کند و باعث تسهیل مهاجرت سلولی می‌گردد. سایر ویژگی‌های پرده‌ی آمنیون در درمان زخم شامل: ایمونوزنیسیته و آنتی ژنیسیته پایین، پیشگیری از تشکیل کلوئید و بافت اسکار، اتصال سریع به سطح زخم و تسهیل تمایز و اتصال سلولی، القا و تسهیل مهاجرت سلولی، قابلیت استفاده در تمام سطوح بدن، کاستن ازالتهاب و درد در ناحیه، ایجاد شکل همگن در رشد مجدد بافت، کاستن از احتمال رشد مجدد تومور، نداشتن

ریسک پس زدن پیوند، نداشتن مسمومیت موضعی و سیستمیک، پیشگیری از تکثیر باکتری روی سطح زخم است. استفاده از پرده‌ی آمنیون در درمان زخم مقرون به صرفه است. این موضوع در مطالعات زیادی به چشم می‌خورد که با توجه به مدت زمان بستری بیمار، افزایش سرعت بهبود زخم و تعداد آمنیون‌های استفاده شده در مقایسه با روش‌های دیگر مقرون به صرفه است [۱۸]. به منظور پیشرفت در مدیریت درمان زخم پای دیابتی از عصاره‌ی پرده‌ی آمنیون در این مطالعه استفاده شد. عصاره‌ی پرده‌ی آمنیون با داشتن مقدار فراوانی از فاکتورهای رشد، نوتروفیل و آنتاگونیست‌های اینترلوکین به علاوه فیبرونکتین و کلاژن، گلیکوپروتئین‌ها و گلیکوزآمینوگلیکان‌ها می‌تواند در درمان زخم‌های مزمن مورد استفاده قرار گیرد. عصاره‌ی پرده‌ی آمنیون علاوه بر دارا بودن خواص مفید پرده‌ی آمنیوتیک، به دلیل استفاده آسان برای کاربر و کاربرد در زخم‌های عمیق و بد شکل که امکان استفاده از پیچ پرده‌ی آمنیون وجود ندارد باعث بهبود آن و کاهش هزینه درمانی برای بیمار می‌شود [۱۹، ۱۴].

در متاآنالیز از مقالات تریال استفاده از پرده‌ی آمنیون جهت درمان زخم پای دیابتی از ۳ پایگاه اطلاعات، ۵ تریال به دست آمد. [۱۸] Zelen و همکاران به طور مکرر در مطالعات کارآزمایی بالینی تأثیر پرده‌ی آمنیوتیک دهیدراته در کاهش اندازه‌ی زخم پای بیماران دیابتی گزارش کردند. زمان متوسط برای درمان کامل زخم با اپی فیکس ۲۳/۶ روز گزارش شد [۲۱]. [۲۰]. در مطالعه‌ی مقایسه‌ای بر روی ۲۳۲۰۰ بیمار با تشخیص زخم‌های مزمن دیابتیک در هند انجام شد. در این مطالعه بیماران در گروه درمان از پرده‌ی آمنیون استفاده کردند و گروه کنترل از سالیین و درمان استاندارد استفاده شد. این بیماران در انتهای هفته یک، دو و سه بررسی شدند. در انتهای هفته سوم زخم بیمار در گروه درمان بسته شد که این عدد در گروه کنترل ۵۲ بود ( $P < 0.001$ ) [۱۸].

در مطالعه‌ی حاضر ۸۰ درصد بیماران را مردان و ۲۰ درصد را زنان تشکیل دادند. میانگین سن بیماران ۵۸/۷ سال بود. طول مدت ابتلا به زخم ۹/۷ هفته طول کشیده بود و بهبود ایجاد نشده بود. میانگین مساحت زخم‌ها در بدو ورود به مطالعه

به نتایج استفاده از غشای آمینون در درمان زخم پای دیابتی نزدیک است. زخم‌های نروپاتیکی به‌طور تصادفی در گروه زخم‌های با مساحت کمتر از ۵۰۰ میلی‌متر مربع قرار گرفتند ولی زخم‌های با منشا ایسکمیک و نروایسکمیک در هر دو گروه وجود دارند. در این مطالعه عصاره‌ی آمینون بر روی زخم‌های نروپاتیکی عملکرد بهتری داشته است. با توجه به مطالعه‌ی حاضر عصاره‌ی آمینون در درمان زخم پای دیابتی ایمن بوده و هیچ‌گونه عوارض جانبی ندارد. به‌نظر می‌رسد که محصول اثر درمانی دارد با این وجود برای تأیید این امر باید کارآزمایی بالینی فاز دو به همراه گروه کنترل انجام گیرد. از مزیت‌های استفاده از عصاره‌ی آمینون می‌توان به استفاده آسان توسط کاربر، عدم نیاز به درمانگر آموزش دیده و قابلیت استفاده زخم‌های حفره‌ای که پرده‌ی آمینون در آنها قابلیت استفاده ندارد، اشاره کرد. مصرف خودسرانه عصاره‌ی آمینون توسط بیمار، عدم رعایت فواصل زمانی، نیاز به شرایط دمایی ۲۰- برای نگهداری و حفظ رعایت زنجیره‌ی سرد محصول از جمله محدودیت‌های عصاره است. فاز اثربخشی این مطالعه در جمعیت بسیار بزرگتر و مقایسه آن با درمان استاندارد در حال انجام است.

#### سپاسگزاری

این مقاله حاصل بخشی از طرح "بررسی ایمنی و اثربخشی عصاره‌ی پرده‌ی آمینون در بهبود زخم‌های پای دیابتی" با کد طرح مصوب کد IR.ACECR.ROYAN.REC.IR396.63 ACECR.ROYAN.REC.1. در پژوهشگاه رویان و مرکز ثبت کارآزمایی بالینی ایران (IRCT) با شناسه ۲۹۱۳۲ است که با همکاری بیمارستان فیروزگر و پژوهشگاه رویان اجرا شده است. پژوهشگران بر خود لازم می‌دانند که از کلیه‌ی اعضای کلینیک بیمارستان فیروزگر، کلینیک دیابت رویان و جناب آقای دکتر یاسر تهمتنی سپاسگزاری نماید.

۱/743 mm<sup>2</sup> بود. تعداد ۴ عدد از زخم‌ها در محل پاشنه یا قسمت عقب پا و تعداد ۶ عدد در قسمت انگشتان یا قسمت جلوی پا ایجاد شده بود. نتایج ما نشان داد که طی ۴ هفته درمان با عصاره‌ی آمینون میزان بهبودی در گروه زخم‌های کوچک ( $\geq 500 \text{ mm}^2$ ) برابر با  $98/9 \pm 2/40$ ٪ و زخم‌های بزرگ ( $\leq 500 \text{ mm}^2$ ) برابر با  $92/1 \pm 7/23$ ٪ بود. ۶ هفته پس از درمان ترمیم زخم در هر دو گروه کامل شده بود. از آنجا که مطالعه‌ای با عنوان درمان زخم پای دیابتی با عصاره‌ی آمینون انجام نشده است ما مجبوریم که ویژگی عصاره‌ی آمینون را با پرده‌ی آمینون بسنجیم. مطالعه ما نشان داد که عصاره‌ی آمینون بر روی زخم‌های با مساحت کمتر تأثیر بهتری دارد. تحریک سلول‌های کراتینوسیت توسط فاکتورهای رشد موجود در عصاره، موجب مهاجرت آنها و بستن زخم می‌شود. در زخم‌های با مساحت بزرگتر احتمال آسیب به غشای پایه وجود دارد که ممکن است مانع از مهاجرت کراتینوسیت‌ها شود. مطالعات نشان داده است که استفاده از ماتریس خارج سلولی مانند داربست‌های کلاژنی و پرده‌ی آمینون می‌تواند در مهاجرت کراتینوسیت‌ها مؤثر باشد. استفاده از عصاره‌ی آمینون در گروه زخم‌های بزرگتر با صرف زمان طولانی‌تری موجب بسته شدن کامل زخم شد. به نظر می‌رسد درمان ترکیبی عصاره‌ی آمینون با پانسمان‌های بیولوژیک موجود در بازار نقش مؤثری در درمان زخم داشته باشد [۲۲]. در مطالعه‌ی تصادفی و کنترل شده‌ی دیگری که پرده‌ی آمینون کرایوپریزور (Grafix) برای درمان زخم پای دیابتی استفاده شد، تعداد ۵۰ بیمار مورد بررسی قرار گرفتند. زمان متوسط برای بسته شدن کامل زخم در گروه درمانی با پرده‌ی آمینون ۴۲ روز، و میزان کاهش سطح زخم در روز ۲۸ حدود ۶۲٪ گزارش شده است [۲۳]. در مطالعه‌ی حاضر میزان کاهش سطح زخم در هفته ۴ برای زخم‌های  $\leq 500 \text{ mm}^2$ ، ۵۰٪ و برای زخم‌های  $\geq 500 \text{ mm}^2$ ، 66/6٪ بود. از اطلاعات به‌دست آمده بر روی ۱۰ بیمار فاز ایمنی مطالعه می‌توان استنباط کرد که عصاره‌ی آمینون در زخم‌های با مساحت کمتر عملکرد بهتری دارد و نتایج آن



## مآخذ

- World Health Organization, "Global Report on Diabetes," Isbn, vol. 978:88, 2016.
- Kahn R. Diabetes technology--now and in the future. *Lancet* 2009; 373(9677): 1741-3.
- Yazdanpanah, Leila, et al. "Incidence and Risk Factors of Diabetic Foot Ulcer: A Population-Based Diabetic Foot Cohort (ADFC Study)—Two-Year Follow-Up Study." *International journal of endocrinology* 2018 (2018).
- Singh D. Diabetic foot: It's time to share the burden. *Calicut Med J* 2006; 4(3):e4.
- Lipsky, Benjamin A., et al. IWGDF guidance on the diagnosis and management of foot infections in persons with diabetes. *Diabetes/metabolism research and reviews* 2016; 32: 45-74.
- Singh N, Armstrong DG, Lipsky BA. Preventing foot ulcers in patients with diabetes. *JAMA* 2005; 293:217–28.
- Snyder R. Wound percent area reduction and making decisions about utilizing advanced therapies. *Podiatry Manage* 2010; 29:197–201.
- Zimny S, Schatz H, Pfohl M. Determinants and estimation of healing times in diabetic foot ulcers. *J Diabetes Complications* 2002; 16:327–32.
- Sheehan P, Jones P, Caselli A, Giurini JM, Veves A. Percent change in wound area of diabetic foot ulcers over a 4-week period is a robust predictor of complete healing in a 12-week prospective trial. *Diabetes Care* 2003; 26:1879–82.
- Warriner RA, Snyder RJ, Cardinal MH. Differentiating diabetic foot ulcers that are unlikely to heal by 12 weeks following achieving 50% percent area reduction at 4 weeks. *Int Wound J* 2011; 8:632–7.
- Holzer SE, Camerota A, Martens L, et al. Costs and duration of care for lower extremity ulcers in patients with diabetes. *Clin Ther* 1998; 20:169–81.
- John T. Human amniotic membrane transplantation: past, present, and future. *Ophthal Clin N Am* 2003; 16:43–65.
- Russo A, Bonci P, Bonci P. The effects of different preservation processes on the total protein and growth factor content in a new biological product developed from human amniotic membrane. *Cell Tissue Bank* 2012; 13:353–61.
- Murphy, Sean V., et al. Solubilized amnion membrane hyaluronic acid hydrogel accelerates full-thickness wound healing. *Stem cells translational medicine* 2017; 6.11: 2020-2032.
- Baradaran-Rafii, Alireza, et al. The role of amniotic membrane extract eye drop (AMEED) in in vivo cultivation of limbal stem cells. *The ocular surface* 2018; 16.1: 146-153
- Savarese, Diane MF. Common terminology criteria for adverse events 2015.
- Mohajeri-Tehrani, Mohammad Reza, et al. Comparison of a Bioimplant Dressing With a Wet Dressing for the Treatment of Diabetic Foot Ulcers: A Randomized, Controlled Clinical Trial. *Wounds: a compendium of clinical research and practice* 2016; 28.7: 248-254.
- Haug, Alexandra M., et al. "Amnion membrane in diabetic foot wounds: a meta-analysis." *Plastic and Reconstructive Surgery Global Open* 2017; 5.4.
- Momeni, Maryam, et al. "In vitro and in vivo investigation of a novel amniotic-based chitosan dressing for wound healing." *Wound Repair and Regeneration* 2018; 26.1: 87-101.
- Zelen CM, Serena TE, Denozieri G, et al. A prospective randomized comparative parallel study of amniotic membrane wound graft in the management of diabetic foot ulcers. *Int Wound J* 2013; 10:502–507.
- Zelen CM, Gould L, Serena TE, et al. A prospective, randomised, controlled, multi-centre comparative effectiveness study of healing using dehydrated human amnion/chorion membrane allograft, bioengineered skin substitute or standard of care for treatment of chronic lower extremity diabetic ulcers. *Int Wound J* 2015; 12:724–732.
- Lavery LA, Fulmer J, Shebetka KA, et al.; Grafix Diabetic Foot Ulcer Study Group. The efficacy and safety of Grafix (®) for the treatment of chronic diabetic foot ulcers: results of a multi-centre, controlled, randomised, blinded, clinical trial. *Int Wound J* 2014; 11:554–560.

## INVESTIGATION THE SAFETY OF AMNIOTIC MEMBRANE EXTRACTS To IMPROVE DIABETIC FOOT ULCERS (PHASE 1 CLINICAL TRIAL STUDY)

Mohammad Azimi Alamouti<sup>2,1</sup>, Niloufar Shayan<sup>1</sup>, Maryam Momeni<sup>1</sup>, Azam Koochkan<sup>1</sup>, Ensiyeh Hajizadeh-Saffar<sup>1</sup>, Masoumeh Nouri<sup>1</sup>, Fatemeh Soltanolizadeh<sup>1</sup>, Maliheh Mahmoudi<sup>1</sup>, Mahin Jamshidi Makiani<sup>3\*</sup>, Marzieh Ebrahimi<sup>1\*</sup>

1. Department of Regenerative Medicine, Cell Science Research Center, Royan Institute for Stem Cell Biology and Technology, ACECR, Tehran, Iran

2. Department of Tissue Engineering, School of Advanced Technologies in Medicine, Royan Institute, Tehran, Iran

3. Firoozgar Clinical Research Development Center (FCRDC), Iran University of Medical Sciences, Tehran Iran

### ABSTRACT

**Background:** For nearly 100 years, amniotic membranes have been used to treat various types of skin wounds. Amniotic extract is one of the derivatives of amniotic membrane that contains all the properties of amniotic membrane. The aim of this study was to evaluate the safety of the amniotic membrane extract in the treatment of diabetic ulcers.

**Methods:** This study was an Open labeled clinical trial without control group. A total of 10 patients with Wagner Grade 2 diabetic foot ulcers were selected in both sexes. The extract was used every 48 hours in the first week and every 72 hours from the second week until the end of the wound treatment. Patients were followed up weekly until wound healing.

**Results:** In this study 80% of patients were men and 20% were women with mean age ( $56.7 \pm 8.7$ ) years. The ulcer duration was  $8.9 \pm 2.12$  weeks. The mean area of ulcers at the time of entry into the wound group  $\geq 500$  mm<sup>2</sup>,  $977.5 \pm 201.9$  and in the wound group  $\leq 500$  mm<sup>2</sup> was  $145.6 \pm 36.4$ . At 4 weeks post treatment, the wound healing rate in the wound group  $\leq 500$  mm<sup>2</sup>,  $98.9 \pm 2.40$  % and in the wound group  $\geq 500$  mm<sup>2</sup> was  $92.1 \pm 7.23$ %. In sixth week of treatment, ulcers were complete closure in both groups.

**Conclusion:** The results of this study suggest that the use of amniotic extract can be effective in the healing of diabetes foot ulcer without any side effects.

**Keywords:** Diabetes Mellitus, Diabetic Foot Ulcer, Amniotic Membrane Extract, Amniotic Membrane, Wound Healing

---

\* Bani Hashim Avenue, Resalat Highway, Tehran, Iran. Tel: 23562000, Fax: 22306481, Email: mebrahimi@royaninstitute.org